



Schweizerischer Zentralverein  
für das Blindenwesen

## **Augenärztliche Fachausdrücke**

Das Verzeichnis „Augenärztliche Fachausdrücke“ ist ein alphabetisches Wörterbuch und soll den Fachleuten im Sehbehindertenwesen als Nachschlagewerk dienen.

### **Redaktion:**

Dr. med. Sibylle Hulliger, Augenärztin FMH  
Friedhagweg 14, CH-3047 Bremgarten bei Bern  
Telefon 031 / 302 27 32

### **Herausgeber:**

Schweizerischer Zentralverein für das Blindenwesen SZB  
Schützengasse 4, CH-9000 St. Gallen  
Telefon 071 223 36 36;  
E-Mail: [information@szb.ch](mailto:information@szb.ch)  
[www.szb.ch](http://www.szb.ch)

© Copyright by SZB

8. Auflage, Mai 2008

**A**

<b>Fachausdruck</b>	<b>Bedeutung</b>
A.	Arterie blutzuführendes pulsierendes Gefäss mit sauerstoffreichem Blut
A. centralis retinae	Hauptarterie der Netzhaut
Abblassung, temporale	weissliche Färbung der temporalen (schläfenseitigen) Papillenhälfte, meist Zeichen einer teilweisen Sehnervendegeneration (=partielle Optikusatropie)
Abduktion	Auswärtswendung des Auges
Abduzens	= N. abducens, s.d.
Abduzensparese	unvollständige Lähmung des N. abducens (=VI.Hirnnerv). Dieser innerviert den Augenmuskel, der das Auge nach aussen zieht, s.a. M. rectus lateralis
Ablatio	= Amotio (retinae) Netzhautablösung
Abrasio (corneae)	Abkratzen der obersten Hornhautschicht (=Epithel der Hornhaut)
absolutes Glaukom	Erblindung als Endzustand einer Glaukom-Erkrankung (= grüner Star)
absolutes Skotom	totaler Ausfall im Gesichtsfeld
Abulbie	= Anophthalmus Fehlen eines Augapfels
Achromatopsie	totale Farbenblindheit
Adaptation	Anpassung des Auges an verschiedene Helligkeitsgrade
Adduktion	Einwärtswendung des Auges
Adenom	gutartige Drüsengeschwulst
Aderhautsklerose	Verkalkung der Aderhautgefässe
Adhaesion	Verklebung
Adie-Syndrom	Anomalie der Pupillenreaktionen kombiniert mit Reflexstörungen an den Beinen
Adipositas	Fettsucht, Fettleibigkeit
Aetiologie	Ursache (einer Krankheit)
AF	Aderfigur: sichtbar gemachte Netzhautgefässe „Erkennen der AF“ bedeutet, dass die Netzhaut noch funktionstüchtig ist
Akinesie	vorübergehende Lähmung des Lidschliessmuskels durch Lokalanästhesie in der Gegend des äusseren Lidwinkels

<b>Fachausdruck</b>	<b>Bedeutung</b>
Akkommodation	Einstellung des Auges auf verschiedene Entfernungen (z.B. Ferne - Nähe) durch Änderung der Linsenbrechkraft (s.a. Presbyopie)
Akkommodationsparese	Lähmung der Akkommodation (s.d.)
akut	plötzlich
Albinismus	angeborener Pigment (=Farbstoff)-Mangel in Haut, Haaren und Augen
Albinismus oculi	Fehlen von Pigment nur im Auge
Amaurose	vollständige Blindheit (= keine Lichtscheinwahrnehmung)
Amaurosis fugax	flüchtige, reversible Erblindung, bedingt durch eine vorübergehende Netzhautdurchblutungsstörung
Amblyopie	Schwachsichtigkeit eines Auges ohne organischen Fehler desselben
Ametropie	Fehlsichtigkeit infolge Brechungsanomalie des Auges (s.a. Refraktionsanomalie)
Amotio	= Ablatio (retinae) Netzhautablösung
Anästhesie	Unempfindlichkeit gegen Schmerzen
Anästhetika	Mittel zum Unempfindlich-Machen
Analgetika	schmerzstillende Mittel
Anamnese	Vorgeschichte (der aktuellen Krankheit)
Aneurysma	sackartige Gefässerweiterung
Angiographie	Gefässdarstellung
Angioid streaks	blutgefässähnliche Netzhautstreifen. Veränderungen bei Erkrankung des Bindegewebes, z.B. im Rahmen des Grönblad-Strandberg-Syndroms (s.d.)
Angiom	Blutgefässgeschwulst
Angiomatosis retinae	Netzhauterkrankung mit vielen kleinen Blutgefässgeschwülsten
Angiospasmus	Gefässkrampf
Aniridie	Fehlen der Iris (=Regenbogenhaut)
Aniseikonie	unterschiedlich grosse Abbildung eines Objektes auf den Netzhäuten beider Augen
Anisokorie	ungleiche Weite beider Pupillen
Anisometropie	ungleiche Brechkraft beider Augen
Anomaloskop	Apparat zur Prüfung des Farbensehens

<b>Fachausdruck</b>	<b>Bedeutung</b>
Anophtalmus	= Abulbie Fehlen eines Augapfels
anterior	vorderer
aphak	linsenlos
Aphakie	Linsenlosigkeit, z.B. nach operativer Entfernung der Linse in toto (s.a. intrakapsulär)
Aplasia	Ausbleiben der Entwicklung eines Organes oder Körperteils während der Embryonalzeit, z.B. fehlende Augenentwicklung
Apoplexie	Schlaganfall
Applanation	Augendruckmessung
Applanationstonometer	Gerät zum Messen des Augendruckes
Applanation(stonometrie)	Augendruckmessung
Arachnodaktylie	Spinnenfingrigkeit, häufig verbunden mit Linsenluxation (Linsenverlagerung). Kommt beim Marfansyndrom (s.d.) vor
Arcus lipoides = Arcus senilis = Gerontoxon	schmaler weisslicher Ring am Hornhautrand, bedingt durch Ablagerung von Fettstoffen
Argon-Laser Lasergerät	(s.a. Laser) mit bestimmter Wellenlänge, wird zur Netzhautkoagulation verwendet
Argyll-Robertson- Phaenomen	reflektorische Pupillenstarre
Arteriitis temporalis	= M. Horton, Entzündung der Arterien im Kopfbereich. Wenn die Augenarterien miterfasst sind: Gefahr der plötzlichen Erblindung. Krankheit des höheren Alters.
Arteriolen	kleinste Arterien
Arteriosklerose	Arterienverkalkung
Asthenopie	diffuse Augenbeschwerden, z.B. nach längerem Sehen in die Nähe, Ermüdungserscheinung des Auges
Astigmatismus	Stabsichtigkeit, meist durch eine Hornhautverkrümmung bedingt, lässt sich durch bestimmte Brillengläser (s.a. Cylinderglas) oder durch Kontaktlinsen korrigieren
Astvenenthrombose	Verschluss eines Astes der Netzhautvene
Atrophie	Gewebsuntergang, Organschwund
Atropin	Mittel, das die Pupille erweitert und gleichzeitig die Akkommodation (s.d.) lähmt. Wirkungsdauer 5-7 Tage lang!
Augendruck	der im Innern des Auges vorhandene Druck (s.a. Glaukom)

<b>Fachausdruck</b>	<b>Bedeutung</b>
Autosomen	„Körperchromosomen“: alle Chromosomen(s.d.), die keine Geschlechtschromosomen sind. Der Mensch besitzt 22 Autosomenpaare
A.Z.	Allgemein-Zustand (des Patienten)

## **B**

<b>Fachausdruck</b>	<b>Bedeutung</b>
Basaliom	eine bestimmte Art von Hautkrebs, am Auge z.B. im Bereich von Ober- oder Unterlid
Basedow	s.M. Basedow
Bell'sches Phänomen	Drehung des Augapfels nach oben bei Lidschluss
benigne	gutartig
Best'sche Makuladegeneration	bestimmte Form der Makuladegeneration (s.a.dort) im frühkindlichen Alter
Bifokalbrille	Zweistärkenbrille zum Sehen in die Ferne (obere Glashälfte) und in die Nähe (untere Glashälfte)
binokular	beidäugig
Binokularsehen	beidäugiges Sehen
Binokulus	beidäugiger Verband
Bjerrum Skotom	bestimmte Art von Gesichtsfeldausfall beim chronischen Glaukom: halbmond- bis ringförmiger Gesichtsfeldausfall um den Fixierpunkt herum
Blephar-	Wortstamm aus dem Griechischen: blepharon = Augenlid
- Blepharitis	Lidrandentzündung
- Blepharitis squamosa	Lidrandentzündung mit Verkrustung und Schuppenbildung
- Blepharochalase	Erschlaffung der Oberlidhaut: „Schlupflid“
- Blepharo-Konjunktivitis	Entzündung von Lidrand und Bindehaut
- Blepharophimose	Verengung der Lidspalte
- Blepharorrhaphie	= Zusammennähen von Ober- und Unterlid zur Tarsorrhaphie Verengung der Lidspalte, z.B. bei Facialisparesie mit Lagophthalmus (s.a.dort)
- Blepharospasmus	krampfartiges Zusammenpressen der Lider, Lidkrampf

<b>Fachausdruck</b>	<b>Bedeutung</b>
Blicklähmung	Unfähigkeit, mit beiden Augen in eine bestimmte Richtung zu blicken
Blinder Fleck	kleine Gesichtsfeldlücke, ca. 15° schläfenwärts (temporal) vom Fixierpunkt, die beim beidäugigen Sehen nicht wahrgenommen wird. Der blinde Fleck ist bedingt durch das Fehlen von Sehzellen im Bereich des Sehnervenkopfes (der Papille).
Boeck	s. M. Boeck
Bowmann'sche Membran	Teil der Hornhaut, direkt unter dem Epithel (s.a.dort) gelegen
brechende Medien	dazu gehören: Hornhaut, Linse, Kammerwasser und Glaskörper
Brillenhaematom	beidseitige Unterblutung der Lider
Bulbus (oculi)	Augapfel
Buphthalmus	= wörtlich übersetzt: Ochsenauge, zw.Wasserauge: Hydrophthalmus Augapfelvergrößerung beim Vorliegen eines kindlichen Glaukoms (grünen Stars)

## C

<b>Fachausdruck</b>	<b>Bedeutung</b>
Canalis opticus	knöcherner Sehnervenkanal, verbindet Augenhöhle und Schädelinnenraum
Carotistenose	Verengung der A. carotis (Kopfarterie)
Cataracta	= Katarakt grauer Star (Linsentrübung)
- C. brunescenz	bräunlicher Star
- C. capsularis	Kapselstar
- C. coerulea	Katarakt mit bläulichen Trübungen
- C. complicata	grauer Star, der die Folge einer anderen Augenkrankheit ist
- C. congenita	angeborener grauer Star
- C. coronaria	kranzförmiger Star
- C. corticalis	Trübung der Linsenrinde
- C. diabetica	grauer Star bei Diabetes (Zuckerkrankheit)
- C. hypermatura	überreifer grauer Star
- C. incipiens	beginnender grauer Star

<b>Fachausdruck</b>	<b>Bedeutung</b>
- C. intumescens	grauer Star mit rasch quellender Linse und prall gespannter Linsenkapsel. Gefahr eines drohenden Glaukomanfalles, daher besteht in diesem Fall eine dringende Star-Operationsindikation!
- C. juvenilis	grauer Star bei Jugendlichen
- C. matura	reifer grauer Star
- C. nuclearis	Trübung des Linsenkernes
- C. polaris anterior	vorderer Polstar
- C. polaris posterior	hinterer Polstar
- C. secundaria	Nachstarbildung nach einer «extrakapsulären Kataraktextraktion» (s.a. Kataraktextraktion)
- C. senilis	Altersstar
- C. traumatica	durch eine Augenverletzung hervorgerufener grauer Star
- C. zonularis	Schichtstar
c.c.	= cum correctione mit (Brillen-) Korrektur
Cerclage	Operationsmethode bei Netzhautablösung
cerebral	zum Gehirn gehörig
Chalazion	Hagelkorn
Chalkosis	Augenschädigung bis zur Erblindung durch einen intraokularen Kupfersplitter: „Verkupferung“ des Auges
Chemosis oder Chemose	Schwellung der Bindehaut durch Ödem (Wasseransammlung)
Chiasma opticum oder Chiasma nervi optici	Sehnervenkreuzung innerhalb des Schädels, über der Hypophyse = Hirnanhangsdrüse gelegen
Chorioidea	Aderhaut
Chorioideremie	fortschreitende erbliche Aderhautdegeneration
Chorioiditis	Aderhautentzündung
Chromatopsie	Farbensehen
Chromosomen	die aus Chromatin (DNA und Eiweiss) bestehenden fadenförmigen Genträger
chronisch	langsam, schleichend, lang dauernd
chronisch-rezidivierende Uveitis	chronische, immer wieder aufflackernde Entzündung der Gefäßhaut (s.a. Uvea) des Auges
Ciliararterien = Ziliararterien	Arterien zur Blutversorgung des Ziliarkörpers

<b>Fachausdruck</b>	<b>Bedeutung</b>
Ciliarkörper = Ziliarkörper = Corpus ciliare	Strahlenkörper. Er enthält den Aufhängeapparat für die Augenlinse, den Ringmuskel für die Akkommodation und produziert das Kammerwasser
Cilien = Zilien	Wimpern
Coats	s. Morbus Coats
Colobom = Kolobom	spaltförmige angeborene Defekte der Gefäßhaut des Auges, z.B. Iriskolobom, Kolobome der Aderhaut/Netzhaut oder des Sehnervs
Computertomographie	Spezielles Röntgenverfahren zur Weichteildarstellung
congenital = kongenital	angeboren
Conjunctiva = Konjunktiva	Bindehaut
Conjunctivitis = Konjunktivitis	Bindehautentzündung
- C. acuta	plötzlich auftretende Bindehautentzündung
- C. allergica	allergische Bindehautentzündung
- C. chronica	lang andauernde Bindehautentzündung
- C. epidemica	stark ansteckende virale Bindehautentzündung
- C. follicularis	Bindehautentzündung mit kleinen Anschwellungen in der Bindehaut
- C. photoelectica	Bindehautentzündung durch ultraviolettes Licht (z.B. nach Schweißen oder Höhensonne, sowie als „Schneeblindheit“)
- C. scrophulosa	Bindehautentzündung bei Tuberkulose
- C. vernalis	Frühjahrs-Bindehautentzündung
Contusio bulbi	Prellung des Augapfels
Conus	sichel- oder ringförmige Aufhellung am Papillenrand (=Rand des Sehnervenkopfes)
Cornea = Kornea	Hornhaut
Cornea guttata	bestimmte Veränderungen an der Hornhaut-Rückfläche
Corpus ciliare = Ciliarkörper = Corpus ciliare	Strahlenkörper. Er enthält den Aufhängeapparat für die Augenlinse, den Ringmuskel für die Akkommodation und produziert das Kammerwasser
Cotton-wool-Herde	kleine grau-weiße Herde in der Netzhaut, z.B. bei Gefässerkrankungen wie Diabetes Corpus vitreum Glaskörper
cum correctione	mit (Brillen-) Korrektur (Abkürzung: c.c.)

<b>Fachausdruck</b>	<b>Bedeutung</b>
Cyclitis = Zyklitis	Entzündung des Strahlenkörpers
Cyclodialyse = Zyklodialyse	bestimmte Operation gegen den grünen Star
Cyclodiathermie = Zyklodiathermie	bestimmte Operation gegen den grünen Star
cyl.	Abkürzung für Cylinder(glas): Brillengläser, die in zwei senkrecht aufeinanderstehenden Ebenen eine verschieden starke Brechkraft haben
Cylinder, oft auch Zylinderglas	zylindrisch (torisch) geschliffene Gläser zur Korrektur eines Astigmatismus (s.a. cyl.)
cystisches Makulaödem	Ödem (Wasseransammlung) im Bereich der Netzhaut des hinteren Augenpols (=Makularegion)

## D

<b>Fachausdruck</b>	<b>Bedeutung</b>
D oder dpt	Masseinheit für die Brechkraft optischer Systeme = Dioptrie
Dakryoadenitis	Entzündung der Tränendrüse
Dakryophlegmone	eitrige Entzündung des Tränensackes und seiner Umgebung
Dakryostenose	Verengung oder Verschluss der ableitenden Tränenwege
Dakryozystitis	Entzündung des Tränensackes
Dakryozystorhinostomie	Operation bei Dakryostenose (s.d.), sog. Toti-Operation (s.d.)
Dalrymple-Zeichen	Zeichen bei M. Basedow (s.d.): Zurückziehen des Oberlides bei Blick geradeaus.
Degeneration, tapetoretinale-	auf erblicher Grundlage beruhendes fortschreitendes Zugrundegehen von Sehzellen in der Netzhaut
Descemetocoele	Vorwölbung der Descemet'schen Membran (s.d.) bei Verlust der obersten Schichten der Hornhaut, z.B. durch Hornhautgeschwür (s.a. Ulkus)
Descemet'sche Membran	innere Hornhautschicht
Deuteranomalie	Grüneschwäche
Deuteranopie	Grünblindheit
dexter	rechts
Diabetes (mellitus)	Zuckerkrankheit

<b>Fachausdruck</b>	<b>Bedeutung</b>
Diabetische Retinopathie	Netzhautveränderung bei Diabetes, z.B. Blutgefäßneubildungen, Glaskörperblutung, Netzhautablösung
Diagnose	Krankheitsbezeichnung
Diaphanoskopie	Durchleuchtung
Diathermie	Koagulation von Gewebe durch Hitze
Differentialdiagnose	Unterscheidung ähnlicher Krankheitsbilder
diffus	verstreut
Dilatator	s. musculus dilatator
Dioptrie (dpt)	Masseinheit für die Brechkraft optischer Systeme
Diplopie	Doppeltsehen
Diszision	Nachstardurchtrennung mit dem YAG - Laser
Diszision der Linse	operative Eröffnung der Linsenkapsel mit Nadel oder Messer
Divergenz (Strabismus divergens)	auseinanderweichende Blicklinien beider Augen, Auswärtsschielen
Drusen	kleine gelbliche runde Herde in der Netzhaut
Dunkeladaptation	Anpassen des Auges an herabgesetzte Helligkeit («Dämmerungs- oder «Nacht-Sehen»). Normale Adaptationszeit: ca. 20 Min.
Dystrophie durch Mangelernährung	bedingte Störung eines Gewebes, z.B. Hornhaut-Dystrophie durch Hornhautstoffwechselerkrankung

## **E**

<b>Fachausdruck</b>	<b>Bedeutung</b>
E.A.	Eigen - Anamnese (des Patienten)
e.c.	Abkürzung für: extra-kapsular (s.d.)
Echographie	diagnostisches Verfahren, bei dem mit Ultraschall Augapfel und Augenhöhle untersucht werden
Ectopia (lentis)	Verlagerung (der Linse)
Ektropion = Ektropium	nach aussen umgekippte oder abstehende Lidkante
ektropionieren	Umstülpen des Ober- oder Unterlides zur Untersuchung ihrer Innenflächen
Ekzem	Hautausschlag
Elektrokoagulation	Zerstörung von Gewebe durch

<b>Fachausdruck</b>	<b>Bedeutung</b>
	Hochfrequenzströme
Elektromyographie	Registrierung der elektrischen Aktivität der Muskeln
Elektroretinogramm (ERG)	Registrierung der elektrischen Spannungspotentiale der Netzhaut
Embolie	arterieller Gefäßverschluss, s.a. Arterie
Embryo	ungeborenes Kind in den ersten 12 Schwangerschaftswochen
Embryopathie	Schädigung des Embryos als Folge einer mütterlichen Erkrankung, z.B. Rötelnembryopathie
Emmetropie	Normalsichtigkeit: Parallele, aus der Ferne einfallende Lichtstrahlen vereinigen sich direkt auf der Netzhaut, d.h. das Auge sieht im Ruhezustand scharf in die Ferne
Encephalitis	Entzündung des Gehirns
endogen	von innen heraus, anlagebedingt
Endophthalmitis = Ophthalmie	Entzündung des gesamten Augapfelinhalts
Endothel (der Hornhaut)	innerste Deckschicht der Hornhaut
Enophthalmus	zurückgesunkener Augapfel
Entropion = Entropium	nach innen oder einwärts gekehrte Lidkante
Enukleation	operative Entfernung des Augapfels
Epiblepharon	Erschlaffen der (Ober-)Lidhaut im Alter
Epikanthus	«Mongolenfalte»: sichelförmige, senkrecht verlaufende Hautfalte über dem inneren Lidwinkel
Epilation	Entfernung von fehlstehenden Wimpern
Epiphora	Tränenträufeln, «Überlaufen» des Auges
epiretinale Fibroplasie = Fibroplasie	Wucherung einer feinen Gewebsschicht auf der Netzhaut
Episkleritis	Entzündung der oberflächlichen Skleraschicht (Lederhautschicht)
Epithel (der Hornhaut)	oberste Hornhautschicht, sog. Deckschicht
Erosio (corneae)	oberflächlicher Epitheldefekt der Hornhaut
Esophorie	Gleichgewichtsstörung der Augenmuskeln mit Neigung zum Einwärtsschielen, sog. „verstecktes Einwärtsschielen“

<b>Fachausdruck</b>	<b>Bedeutung</b>
Esotropie	Einwärtsschielen
essentiell = idiopathisch	primär entstanden, ohne bekannte Ursache
Eversio (puncti lacrimalis)	Auswärtsdrehung des Tränenpünktchens
Exanthem	Hautausschlag
Excimer - Laser	Lasengerät zum Abtragen von Gewebe, z.B. in der Hornhaut mit dem Ziel einer Brechkraftänderung
Exenteratio (orbitae)	operative Ausweitung (der Augenhöhle)
Exkavation (der Papille)	Aushöhlung des Sehnervenkopfes, z.B. beim Glaukom (= grüner Star)
exogen	durch äussere Ursachen entstanden
Exophorie	Gleichgewichtsstörung der Augenmuskeln mit Neigung zum Auswärtsschielen, sog. „verstecktes Auswärtsschielen“
Exophthalmometer	Apparat zum Messen eines Exophthalmus (s.d.)
Exophthalmus	Hervortreten des Augapfels
Exotropie	Auswärtsschielen
Exstirpation	operative Entfernung
Exsudat	durch eine Entzündung bedingter Austritt von Flüssigkeit aus den Blutgefässen
exsudativ	mit Exsudatbildung einhergehend
extrakapsulär	= ausserhalb der Kapsel: Entfernen der trüben Augenlinse mit Belassen der hinteren Linsenkapsel, sog. extrakapsuläre (e.c.-) Katarakt- oder Star-Operation
Extraktion	Herausziehen, z.B. der Linse (Extractio lentis)
E.Z.	Ernährungszustand (des Patienten)

## **F**

<b>Fachausdruck</b>	<b>Bedeutung</b>
F.A.	Familienanamnese
Facialis = N. facialis	VII Hirnnerv, innerviert den M. rectus lateralis
Fazialisparese	Lähmung einer Gesichtshälfte (mit Herunterhängen des Mundwinkels und Unfähigkeit zum Lidschluss) durch Erkrankung des VII. Hirnnerves = N. facialis
fere	absolut fast total, z.B. fere absolutes Glaukom = Glaukom mit fast totaler Erblindung



<b>Fachausdruck</b>	<b>Bedeutung</b>
Fetus	ungeborenes Kind nach der 12. Schwangerschaftswoche
Fibrom	gutartige Geschwulst aus Bindegewebe
Fibroplasie	= Wucherung einer feinen Gewebsschicht auf der epiretinale Fibroplasie Netzhaut
Filtergläser	getönte Brillengläser, die bestimmte Anteile des Lichtes dämpfen
Fissur	Einschnitt, Spalte
Fluorescein	gelblicher Farbstoff, wird zur Anfärbung von oberflächlichen Hornhautverletzungen und zum Augendruckmessen verwendet.
Fluoreszenzangiographie	photographische Darstellung der Netzhautblutgefäße nach intravenöser Injektion eines Farbstoffes (Fluorescein)
Fokale Beleuchtung	konzentriertes Lichtbündel, mit dem man z.B. an der Spaltlampe die vorderen Augenabschnitte untersucht
Fokus	Herd, meist im Sinne einer chronischen herdförmigen Infektion als Ursache für eine Uveitis (s.d.)
Follikel	Lymphozytenansammlung unter der Bindehaut bei chronischer Bindehautentzündung
Foramen (retinae)	(Netzhaut)-Loch
Fossa	Grube
Fotokoagulation = Photokoagulation	= s. Lichtkoagulation
Fototrope = phototrope Gläser	Brillengläser, die sich unter Einwirkung von Licht (Sonne!) dunkler färben
Fovea	Grube
Fovea centralis	=Makula = Ort des schärfsten Sehvermögens, in der Mitte der = Macula lutea oder „gelber Fleck“ Netzhaut gelegen
Fuchs'scher Fleck	Ansammlung von Blutabbauprodukten in der Makula durch Blutaustritt aus den darunterliegenden Aderhautblutgefäßen, kommt vor allem bei hochgradiger Kurzsichtigkeit vor
Fundus (oculi)	Augenhintergrund
Funduskontaktglas	Glas zur Untersuchung des Augenhintergrundes
Fusion	Fähigkeit des Gehirns, die von beiden Augen stammenden Bilder zu <b>einem</b> Bild zu verschmelzen
F.Z.	Wahrnehmen von Fingerzählen: Sehschärfeangabe bei stark herabgesetztem Sehvermögen

**G**

<b>Fachausdruck</b>	<b>Bedeutung</b>
Gefässproliferation	Wucherung von Blutgefässen
Gerontoxon = Arcus lipoides = Arcus senilis	Greisenbogen. Schmäler weisslicher Ring am Hornhautrand, bedingt durch Ablagerung von Fettstoffen
Gesichtsfeld	Aussenweltraum, den man bei unbewegtem Geradeausblick (Fixation eines Punktes!) wahrnimmt.
GK	Glaskörper
Glaskörper	gallertige Masse, die die hinteren 2/3 des Augeninnern ausfüllt
Glaukom	grüner Star. Erkrankung des Auges infolge zu hohen Augeninnendrucks
- Glaukoma absolutum	absolutes Glaukom, d.h. Glaukom, das zur Erblindung geführt hat
- Glaukoma acutum	akutes (Engwinkel)-Glaukom. Anfallartiger, akuter Augeninnendruckanstieg bei verlegtem Kammerwinkel: „Winkelblockglaukom“
- Glaukoma capsulare	Kapselhäutchenglaukom. Besondere Form des Weitwinkelglaukoms, meist mit besonders schwerem Verlauf
- Glaukoma chronicum simplex	(einfaches) chronisches Glaukom bei weitem Kammerwinkel. Häufigste Glaukomform
- Glaukoma infantile	kindliches Glaukom, s.a. Buphthalmus
- Glaukoma secundarium	Sekundärglaukom. Augendruckerhöhung als Folge einer anderen Augenkrankheit
Gleitsichtgläser	Mehrstärkengläser (Progressivgläser), die dem Träger dank stufenlosen, von aussen nicht sichtbaren Übergängen erlauben, in Ferne und Nähe klar zu sehen
Gliom	Bezeichnung für bestimmte Geschwülste in Gehirn und Rückenmark
Glioma retinae = Retinoblastom	bösartiger, im Kleinkindesalter auftretender Netzhauttumor
Goldmann-Perimeter	Gerät zur Untersuchung des Gesichtsfeldes (Kinetische Handperimetrie)
Gonioskop	Glas zur Untersuchung des Kammerwinkels
Gonioskopie	Untersuchung des Kammerwinkels

<b>Fachausdruck</b>	<b>Bedeutung</b>
Goniotomie	operatives Einschneiden des Kammerwinkels (bestimmte Glaukomoperation)
Gonoblennorrhoe	eitrige Bindehautentzündung, hervorgerufen durch Gonokokken (= Erreger des sog. Trippers)
Grönblad-Strandberg-Syndrom	gleichzeitiges Vorkommen von Angioid streaks (s.d.) und Hautveränderungen. Erkrankung des Bindegewebes
Guttata	s. Cornea guttata

## H

<b>Fachausdruck</b>	<b>Bedeutung</b>
Haemangiom	gutartige Blutgefäßgeschwulst
Haematom	Bluterguss
Haemorrhagie	Blutung
H.B.	Wahrnehmen von Handbewegungen: Sehschärfeangabe bei stark herabgesetztem Sehvermögen
HH	Abkürzung für: Hornhaut
Hemeralopie	Nachtblindheit
Hemianopsie	halbseitiger Gesichtsfeldausfall
- homonym	auf beiden Seiten die gleiche Gesichtsfeldhälfte betreffend, z.B. «nach rechts»: oder «nach links»:  
- heteronym -	auf beiden Seiten die gegensinnigen Gesichtsfeldhälften betreffend, z.B. beide oder beide nasenwärtigen: schläfenwärtigen Seiten:    binasale Hemianopsie                      bitemporale Hemianopsie
Hemiparese	Lähmung einer Körperhälfte
hereditär	erblich
Herpes corneae = Keratitis dendritica	Infektion der oberflächlichen Hornhautschicht durch Herpes-Simplex-Viren, meist mit typischer „Bäumchen“ (= dendritica)-Figur

<b>Fachausdruck</b>	<b>Bedeutung</b>
Herpes zoster (ophthalmicus)	Herpes Zoster-Virus-Infektion („Gürtelrose“) im Gesicht, häufig mit Augenbeteiligung, z.B. Hornhaut- und Regenbogenhautentzündung
Heterochromie	ungleiche Farbe der Regenbogenhaut (Iris) beider Augen
Heterophorie latentes	(sog. „verstecktes“) Schielen (s.a. Esophorie, Exophorie): Neigung der Augen zum Schielen, was aber unter normalen Bedingungen durch die Fusion (s.d.) kompensiert wird
Heterotropie	manifestes („sichtbares“) Schielen
HK	Abkürzung für: hintere Augenkammer
Hordeolum	Gerstenkorn. Akute Entzündung einer Lidddrüse
Horner Syndrom	Miosis (Pupillenverengung) und Ptosis (Herunterhängen des Oberlides) als Folge einer Schädigung des Nervus Sympathicus im Halsbereich
Hornhautperforation = Perforatio corneae	durchbohrende Verletzung der Hornhaut
Hornhautverkrümmung = Astigmatismus	Stabsichtigkeit
Horton	s. M. Horton
Hydrophthalmus	= wörtlich übersetzt: Wasserauge, bzw. Ochsenauge: Buphthalmus Augapfelvergrößerung beim Vorliegen eines kindlichen Glaukoms (grünen Stars)
Hydrozephalus	sog. „Wasserkopf“. Ausweitung des kindlichen Kopfes durch zu hohen Hirninnendruck
Hyperaemie	Blutfülle
Hyperopie	= Weitsichtigkeit, meist verursacht durch einen zu kurzen Bau des Augapfels. Wird korrigiert durch Konkavgläser (s.a. dort)
Hyperphorie	zeitweises Abweichen (Schielen) eines Auges nach oben
Hypertelorismus	abnorm grosser Augenabstand
Hyperthyreose	Überfunktion der Schilddrüse, manchmal mit bestimmten Augensymptomen wie Dalrymple-, Moebius-, Stellwag-Zeichen (s.a. dort)
Hypertonie	erhöhter arterieller Blutdruck
Hypertrophie	übermässiges Wachstum
Hypertropie	manifestes Abweichen (Schielen) eines Auges nach oben
Hyphaema	Blutansammlung in der vorderen Augenkammer

<b>Fachausdruck</b>	<b>Bedeutung</b>
Hypophorie	zeitweises Abweichen (Schielen) eines Auges nach unten
Hypophyse	Hirnanhangsdrüse
Hypophysentumor	Tumor der Hirnanhangsdrüse mit typischen Gesichtsfeldausfällen: bitemporale Hemianopsie (s.a. Hemianopsie)
Hypopion	Eiteransammlung in der vorderen Augenkammer
Hypoplasie	Unterentwicklung eines Organes
Hyposphagma	Unterblutung der Bindehaut
Hypotonie (des Bulbus)	zu niedriger Augeninnendruck
Hypotropie	manifestes Abweichen (Schielen) eines Auges nach unten

## I

<b>Fachausdruck</b>	<b>Bedeutung</b>
i.c.	Abkürzung für: intrakapsulär (s.d.)
idiopathisch	= primär entstanden, ohne bestimmte Ursache, essentiell
Implantation	Einpflanzung
inferior	unterer
Infiltrat	Zelleneinwanderung bei Entzündungen, z.B. Hornhaut-Infiltrat
Injektion	Einspritzung, z.B. intravenöse Injektion
Injektion (der Bindehaut)	Rötung des Augapfels durch Erweiterung der Bindehaut-Blutgefäße
Inkubator	Brutkasten
Innervation	Nervenversorgung, z.B. eines Muskels oder eines Hautareals
Inspektion	Betrachtung
Insuffizienz	verminderte Leistungsfähigkeit
intrakapsulär = in der Kapsel	Entfernen der Linse mitsamt der Linsenkapsel, sog. intrakapsuläre (i.c.-) Katarakt- oder Star-Operation
intraokular	im Augennern
intraokularer Druck	Augeninnendruck
Intraokularlinse	Kunststofflinse, die nach Entfernen der getrübten

<b>Fachausdruck</b>	<b>Bedeutung</b>
	Linse eingepflanzt wird
Inzision	Einstich, Einschneidung
i.o.L	Abkürzung für: intraokulare Linse ( operativ eingepflanzte künstliche Linse)
Iridektomie	(operative) Ausschneidung eines Gewebstückes aus der Iris (Regenbogenhaut) zur Schaffung einer zweiten, künstlichen Pupille (s.d.)
Iridenkleisis	eine bestimmte Operation zur Augendrucksenkung (alte Methode)
Iridodialyse	Abriss der Iris (Regenbogenhaut) von ihrer Anheftungsstelle im Kammerwinkel
Iridotomie	(operatives) Einschneiden der Iris (Regenbogenhaut)
Iridozyklitis	Regenbogenhaut- und Ziliarkörperentzündung
Iris	Regenbogenhaut: farbiger Teil des Auges (blau, grau, grün, braun) mit einer runden, schwarzen Öffnung in der Mitte = Pupille („Sehloch“)
Iritis	Regenbogenhautentzündung
Ischaemie	Blutleere oder Minderdurchblutung
Ishiharatafeln	Tafeln zum Untersuchen auf Farbsinnstörungen
Isoptere	Verbindungslineie von Punkten gleicher Wahrnehmung bei der sogenannten kinetischen Gesichtsfelduntersuchung am Goldmann-Perimeter (s.d.)

## **J**

<b>Fachausdruck</b>	<b>Bedeutung</b>
Javal	Javal'sches Ophthalmometer: Gerät zum Messe der Hornhautradien und -krümmung

## **K**

<b>Fachausdruck</b>	<b>Bedeutung</b>
Kammerwasser	Flüssigkeit, welche die vordere und hintere Augenkammer ausfüllt
Kammerwinkel	Winkel, in dem Hornhaut, Lederhaut und Iriswurzel sich berühren. Hier beginnt der Abfluss des Kammerwassers aus dem Auge
Kapselbibrose	Trübung des hinteren Linsenkapselsackes nach Kateraktoperation (s.dort)

<b>Fachausdruck</b>	<b>Bedeutung</b>
Karunkel	warzenartige Erhebung im inneren Lidwinkel
Karzinom	bösartige Geschwulst („Krebs“)
Katarakt = Cataracta	Grauer Star (Linsentrübung)
Kataraktextraktion	Operation des grauen Stars. Entfernung der getrühten Augenlinse, entweder mit ihrer Kapsel = intrakapsulär (i.c.) oder ohne ihre Kapsel = extrakapsulär (e.c.)
Kauterisation	Gewebezerstörung durch Brenn- oder Ätzmittel
Kayser-Fleischer'scher Ring	ringförmige Kupfereinlagerung in der Hornhaut bei Wilson'scher Erkrankung (s. dort)
Keratitis	Hornhautentzündung
- Keratitis dendritica = Herpes corneae	Infektion der oberflächlichen Hornhautschicht durch Herpes-simplex-Viren, meist mit typischer „Bäumchen“ (= dendritica) - Figur
- Keratitis disciformis	scheibenförmige Entzündung im Hornhautparenchym
- Keratitis e lagophthalmo	Hornhautentzündung als Folge eines mangelhaften Lidschlusses
- Keratitis marginalis	Entzündung am Hornhautrand
- Keratitis neuroparalytica	Hornhautentzündung durch Störung der sensiblen Versorgung der Hornhaut (= 1. Trigeminus - Astes, s. dort)
- Keratitis parenchymatosa	Hornhautentzündung in der Tiefe (= Parenchym) der Hornhaut
- Keratitis punctata	punktförmige, oberflächliche Hornhautentzündung
- Keratitis superficialis	oberflächliche Hornhautentzündung
Keratoglobus	kugelförmige Vorwölbung der gesamten Hornhaut
Keratokonjunktivitis	Entzündung von Hornhaut und Bindehaut
Keratokonjunktivitis epidemica	sehr ansteckende, epidemieartig auftretende Hornhaut- und Bindehautentzündung
Keratokonus	kegelförmige Hornhautvorwölbung
Keratomalazie	Hornhauterweichung
Keratometer	Gerät zum Ausmessen der Hornhaut
Keratoplastik	Hornhautübertragung
Kleeblattpupille	zipfelförmige Verklebung der Iris (Regenbogenhaut) mit der Linsenvorderfläche im Bereich der Pupille. Folge einer Iritis

<b>Fachausdruck</b>	<b>Bedeutung</b>
Kestenbaum-Operation	Operation zur Verbesserung eines angeborenen Nystagmus (s.dort)
Kniest-Syndrom	erblicher unproportionierter Zwergwuchs
Koagulation	Veränderung eines Gewebes durch Einwirkung von Hitze, Kälte, elektrischem Strom oder Enzymen
Koagulum	Blutgerinnsel
Kolobom = Colobom	spaltförmige angeborene Defekte der Gefäß- haut des Auges, z.B. Iriskolobom, Kolobome der Aderhaut/Netzhaut oder des Sehnervs
kongenital = congenital	angeboren
Konjunktiva = Conjunctiva	Bindehaut
Konjunktivitis = Conjunctivitis	Bindehautentzündung
Konkavglas oder -linse	Zerstreuungslinse (oder „Minusglas“) zur Korrektur einer Myopie (Kurzsichtigkeit)
Kontaktglas	Glas zur Untersuchung des Kammerwinkels und des Augenhintergrundes, das nach örtlicher Betäubung durch bestimmte Augentropfen auf die Hornhaut aufgesetzt wird
Kontaktlinsen auch Korneallinsen oder „Haftschalen“ genannt	dünne, geschliffene Linsen zur Korrektur von Fehlsichtigkeiten. Die sog. harten Kontaktlinsen, werden vom Tränenfilm der Hornhaut „getragen“. Die etwas grösseren weichen Kontaktlinsen liegen der Hornhaut bis über den Hornhautrand hinaus dicht auf.
Kontusion = contusio bulbi	Prellung des Augapfels
Konus = Conus	sichel- oder ringförmige Aufhellung am Papillenrand (= Rand des Sehnervenkopfes)
Konvergenz	Einwärtswendung der Augäpfel beim Blick in die Nähe mit gleichzeitiger Pupillenverengung
Konvergenzreaktion (der Pupille)	Pupillenverengung bei Blick in die Nähe
Konvexglas oder -linse	Sammellinse (oder „Plusglas“) zur Korrektur einer Hyperopie (Weitsichtigkeit)
konzentrische Gesichtsfeldeinengung	gleichmässiger Gesichtsfeldausfall von allen Seiten her
Kornea = Cornea	Hornhaut
Korrektion (Brillen) Korrektur	s.a. cum und sine correctione
Kryokoagulation	Koagulation durch Kälte: Erzeugung von sterilen Entzündungsherden, die später vernarben, durch einen auf -80°C abgekühlten Metallstift, z.B. Kryokoagulation der Netzhaut von aussen von der Sklera (Lederhaut) her zum Verschluss eines

<b>Fachausdruck</b>	<b>Bedeutung</b>
	Netzhautloches.
Kryptonlaser	Lasengerät (s.a. Laser) mit bestimmter Wellenlänge, wird zur Netzhautkoagulation verwandt.
Kupferdrahtarterien	prall gefüllte Netzhautarterien, Hinweis auf hohen Blutdruck

## L

<b>Fachausdruck</b>	<b>Bedeutung</b>
L.A.	Abkürzung für: Linkes Auge
L.A.	Abkürzung für: Lokal - Anaesthesie
Laesion	umschriebene Verletzung
Lagophthalmus	offenes Auge (wörtlich übersetzt: Hasenaug) durch Lähmung des Lidschliessmuskels, d.h. durch Lähmung des VII. Hirnnerves = N. facialis
Landolt - Ring	Sehzeichen zur Prüfung der Sehschärfe
Laser	Einrichtung zur Erzeugung von monochromatischen, kohärenten, fast parallelen Lichtstrahlen mit extrem hoher Energiedichte. In der Augenheilkunde z.B. verwendet zur Koagulation am Augenhintergrund (s.a. Lichtkoagulation)
Laseriridektomie	Erzeugen eines Loches in der Iris durch Laserstrahl (Glaukomoperation)
Laser - Koagulation	Verbrennen von Gewebe mit Laserstrahlen
Lasertrabekulotomie	oder Aufreissen des Trabekelwerkes (s.d.) im Kammer- Lasertrabekuloplastik winkel mit dem Argon- oder Nd-YAG- Laser (Glaukomoperation)
LASIK	bestimmte Laserbehandlung der Hornhaut zur Korrektur einer Fehlsichtigkeit
latent	verborgen, ohne deutliche Symptome
Laurence-Moon-Biedl- Bardet Syndrom	erbliches mit Retinitis pigmentosa (s.d.), - Syndrom geistiger Retardierung, Knochenmissbildungen u.a. Leber'sche kongenitale angeborene Netzhautdegeneration (Tapeto-Amaurose retinale Degeneration, s.a. dort)
Leber-Syndrom = Leber' sche erbliche Optikusatrophie (Sehnervenschwund)	Amaurose mit Ausfall des zentralen Sehvermögens
Lens	(Augen-)linse. Sie kann infolge ihrer Elastizität ihre Brechkraft verändern, so dass man in alle Distanzen scharf sehen kann. (s.a. Presbyopie)
Lesebrille	Brille, die das Auge so korrigiert, dass es in

<b>Fachausdruck</b>	<b>Bedeutung</b>
	normalem Leseabstand (= in ca. 40 cm) ein klares Bild sieht (s.a. Presbyopie)
Leukokorie	weiss leuchtende Pupille
Leukom = Leukokornea	dichte weisse Hornhautnarbe
Leukoma adhaerens	weisse Hornhautnarbe, bei der die Iris mit der Hornhau-trückfläche verwachsen ist
Levator palpebrae	Hebemuskel des Oberlides, s.a. M. levator palpebrae
Lichtkoagulation	gezielte Koagulation am Augenhintergrund mit Hilfe eines konzentrierten Lichtbündels, das z.B. durch eine starke Xenonlampe oder durch einen Laser erzeugt wird. Verwendung bei Netzhaut-löchern und diabetischer Retinopathie (s.a.dort)
Lichtreaktion (der Pupille)	direkte L.R.: Verengung der Pupille bei Belichtung
indirekte oder konsensuelle L.R.	Pupillenverengung bei Belichtung der Gegenseite „Mit-reaktion“)
Limbus	Hornhautrand
Linsensubluxation	teilweise Verlagerung der Linse
Lokalanästhesie (L.A.)	örtliche Betäubung
L.P.	Abkürzung für: Lichtprojektion: Lichtwahrnehmung der Netzhaut mit richtiger Projektion in den Aussenraum. Die L.P. wird untersucht bei sehr stark herabgesetztem Sehvermögen.
Lues	Syphilis eine bestimmte Geschlechtskrankheit
Luxation der Linse	angeborene oder unfallbedingte totale Verlagerung (oder Linsenluxation) der Linse in die Vorderkammer oder in den Glaskörper

## **M**

<b>Fachausdruck</b>	<b>Bedeutung</b>
Makulaloch	Netzhautloch im Makulabereich
Makulaoedem	Wassereinlagerung im Makulabereich
Makulareflex (=Wallreflex)	zirkulärer Lichtreflex auf dem Makula-Rand
maligne	bösartig
malignes Melanom	bösartiger Pigmentzell-Tumor, z.B. der Aderhaut
Marchesani-Syndrom	Kleinwuchs, Breitfingrigkeit und angeborene Kugellinse

<b>Fachausdruck</b>	<b>Bedeutung</b>
Marfan-Syndrom	Langwuchs, Spinnenfingrigkeit und Linsenluxation
markhaltige Nervenfasern	weissliche Nervenfasern in der Nähe der Papille (harmlos!)
Megalokornea	Hornhaut mit zu grossem Durchmesser
Meibom'sche Drüsen	in den Lidknorpel (Tarsus) eingelagerte Talgdrüsen
Melanom = malignes Melanom	bösartiger Pigmentzell-Tumor, z.B. der Aderhaut
Membran	Häutchen
Meningitis	Hirnhautentzündung
Meningo-Encephalitis	Entzündung von Hirnhäuten und Gehirn
Metamorphopsie	Verzerrtsehen
Mikrocornea	Hornhaut mit zu kleinem Durchmesser
Mikrophthalmus oder zu kleiner Augapfel	meist durch angeborene Miss- Mikrophthalmie bildung, manchmal aber auch als Folge zahlreicher Augenoperationen
Minuslinsen	Konkavgläser oder -Linsen (s.a. dort) zur Korrektur der Kurzsichtigkeit
Miosis oder Miose	enge Pupille
Miotika (Einzahl: Miotikum)	Augentropfen, die die Pupille verengen
mm Hg = Millimeter	Quecksilbersäule: Masseinheit für den Augeninnendruck
Moebius-Zeichen	Augensymptom bei M. Basedow (s. dort)
Moll'sche Drüsen	Schleimdrüsen in den Lidern
Mongolenfalte	s. Epikanthus
Monokelhaematom	einseitige Unterblutung der Lider
monukular	einäugig
Monokulus	einseitiger Augenverband oder: Patient, der nur <b>ein</b> brauchbares Auge hat
Morbus (Abkürzung: M.)	Krankheit
Motilität	(Augen-) Beweglichkeit
«mouches volantes»	Glaskörpertrübungen, die vom Patienten als «fliegende Mücken» gesehen werden
Multiple Sklerose	Erkrankung des zentralen Nervensystems, manchmal mit Augenbeteiligung, z.B. Nystagmus, Retrobulbärneuritis (s.dort)
Musculus Abkürzung: M.)	Muskel

<b>Fachausdruck</b>	<b>Bedeutung</b>
Mydriasis oder Mydriase	weite Pupille
Mydriatica (Einzahl: Mydriaticum)	Augentropfen, die die Pupille erweitern
Mydriaticum	Mittel zum Pupillen erweitern
Myektomie	operative Verkürzung eines (Augen-) Muskels (Schieloperation)
Myopie	Kurzsichtigkeit, meist verursacht durch zu langen Bau des Augapfels. Wird korrigiert durch Konkavgläser (s.a.dort)
- Myopia magna	starke Kurzsichtigkeit
- Myopia permagna	sehr starke Kurzsichtigkeit
- exzessive Myopie	extreme Kurzsichtigkeit
- progressive Myopie	fortschreitende Kurzsichtigkeit
- maligne Myopie	fortschreitende Myopie mit Komplikationen wie Netzhautdegeneration und -Lochbildungen sowie Makulablutung (= Fuchs'scher Fleck, s.a. dort)
Myositis	(Augen-) Muskelentzündung

## **N**

<b>Fachausdruck</b>	<b>Bedeutung</b>
N. = Nervus	Nerv
- N. abducens	VI. Hirnnerv. Er innerviert den M. rectus lateralis (s.dort)
- N. facialis	VII. Hirnnerv. Er innerviert die Lid- und mimische Gesichtsmuskulatur
- N. oculomotorius	III. Hirnnerv. Er innerviert 4 Augenmuskeln: den M. rectus superior, M. rectus inferior, M. obliquus inferior und M. rectus medialis (s. dort) und mit besonderen Fasern auch den M. ciliaris (s. dort) und den M. sphincter pupillae (s. dort)
- N. opticus	II. Hirnnerv: Sehnerv
- N. trigeminus	V. Hirnnerv. Er versorgt den Augapfel und die Gesichtshaut sensibel, d.h. z.B. in bezug auf Berührungs- und Schmerzempfindlichkeit
- N. trochlearis	IV. Hirnnerv. Er innerviert den M. obliquus superior (s. dort)
Nachstardiszision	Zerschneiden der Nachstarmembran, meist mittels Laserstrahl
Naevus	«Mal», Pigmentfleck

<b>Fachausdruck</b>	<b>Bedeutung</b>
Nahpunkt	Der dem Auge am nächsten gelegene Punkt, der scharf gesehen werden kann. Er rückt im Alter immer weiter vom Auge fort (s.a. Presbyopie)
nasal	nasenwärts
Nd-YAG-Laser	Lasergerät (s.a. Laser) mit bestimmter Wellenlänge. Es wird zur Mikrochirurgie an den vorderen Augenabschnitten verwandt, z.B. zur Nachstar-diszision (s.a. dort) oder für eine Iridektomie (s.d.)
Nekrose	lokaler Gewebstod als Folge einer örtlichen Stoffwechselstörung
Neovaskularisation	Gefäß-Neubildung
Nervus (Abkürzung: N.)	Nerv
Neuritis	Nervenentzündung
Neuritis nervi optici	Sehnerventzündung a) auf der Papille als Papillitis, b) hinter dem Augapfel als Retrobulbär
NH	Abkürzung für: Netzhaut
Nubecula	zarte Hornhautnarbe
Nystagmus	Augenzittern, angeboren oder erworben, z.B. als Folge einer Augen- oder Nervenkrankheit

## O

<b>Fachausdruck</b>	<b>Bedeutung</b>
o.B.	ohne Befund (= normaler Zustand)
Obliteration	Verschluss oder Verödung eines Blutgefäßes
Occlusio pupillae	völlige Verwachsung der Pupille mit der Linsen-vorderfläche unter Ausbildung einer fibrinösen Membran über der Pupille (s.a. Seclusio pupillae)
Octopus	bestimmtes Gerät zur computerunterstützten Untersuchung des Gesichtsfeldes (sog. statische automatische Perimetrie)
Oculus	Auge
o.d. = oculus dexter	rechtes Auge
Ödem (Oedema)	Ansammlung von Wasser im Gewebe
Okklusion	Verschluss eines Auges durch Verband oder Schiel-kapsel, um das unverdeckte andere Auge zum Sehen zu zwingen: Amblyopie (s.d.) - Behandlung beim Schielen
Okulomotoriusparese	Schwäche oder Lähmung des III. Hirnnerves, des N. oculomotorius (s.dort), mit Augenmuskel-lähmungen und / oder Pupillen- und

<b>Fachausdruck</b>	<b>Bedeutung</b>
	Akkommodationsstörungen
Onchozerkose	«Flussblindheit». Erkrankung von Haut und Auge (Hornhaut und Uvea) durch Befall mit bestimmten Wurmart. Übertragung durch blutsaugende Insekten. Vorkommen in Afrika, Mittel- und Südamerika.
Ophthalmie = Endophthalmitis	Entzündung des gesamten Augeninhaltes oder Panophthalmie
Ophthalmodynamometrie	(indirekte) Messung des Netzhautarteriendruckes (und -graphie)
Ophthalmologe	Augenarzt
Ophthalmologie	Augenheilkunde
Ophthalmometer	Instrument zur Messung des Krümmungsradius der Hornhaut (s.a. Javal)
Ophthalmoplegie	Augenmuskellähmung
Ophthalmoskop	Instrument („Augenspiegel“ zur Untersuchung des Augenhintergrundes)
Ophthalmoskopie	Untersuchung des Augenhintergrundes
Optikus (= N. opticus)	Sehnerv
Optikusatrophie	Sehnervenschwund
Optotypen	Zeichen zur Prüfung der Sehschärfe (z.B. E-Haken, Zahlen, Buchstaben, Landoltringe, Kinderbilder)
Ora (serrata)	ringförmige, gezackte Zone, direkt anschliessend an den Ziliarkörper (Strahlenkörper), in der die Netzhaut fest mit ihrer Unterlage verwachsen ist
Orbikularisparese	Lähmung des Lidschliessmuskels, z.B. bei Facialisparese (s.dort)
Orbita	(knöcherner) Augenhöhle
Orbitalphlegmone	eitrige Entzündung der Gewebe innerhalb der Orbita
Orthophorie	vollständiger Parallelstand beider Augen
Orthoptik	Behandlung (Schulung) des beidäugigen Sehens
Orthoptistin	„Schiel-Trainerin“. Schieldiagnostikerin und -therapeutin
o.s. = oculus sinister	linkes Auge
o.u. = oculus uterque	beide Augen

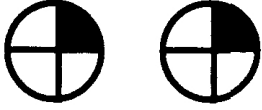
**P**

<b>Fachausdruck</b>	<b>Bedeutung</b>
p. = partiell	teilweise
PA	persönliche Anamnese
Palpation	Tastuntersuchung
palpatorisch	mit den Fingern ertastet, z.B.: palpatorische Höhe des Augendrucks
palpebra	Augenlid
Pannus	Trübung der Hornhaut durch Einsprossen von gefässführendem Bindegewebe von der Bindehaut her
Panophthalmie = Ophthalmie	Entzündung des gesamten Augapfelinhaltes = Endophthalmitis
Papille	Sehnervenkopf
Papillenabblassung	s. Abblassung
Papillenexkavation	s. Exkavation
Papillenödem	Schwellung des Sehnervenkopfes
Papillitis	Entzündung des Sehnervenkopfes
Papillom	gutartiger, warzenähnlicher Hauttumor
Paralyse	vollständige Lähmung
Parazentese	der VK Punktion der Vorderkammer
Parazentralskotom	Gesichtsfeldausfall neben dem Fixierpunkt
Parenchym der Hornhaut	mittlere Hornhautschicht
Parese	unvollständige Lähmung
Pars plana (retinae)	vorderster, d.h. peripherster Teil der Netzhaut
partiell (Abkürzung: p.)	teilweise
Pathogenese	Entstehung und Entwicklung einer Krankheit
pathologisch	krankhaft
Pemphigus (conjunctivae)	schwere Entzündung der Bindehaut, die zur Bindehautschrumpfung und -austrocknung führt
Perforatio (bulbi)	Verletzung mit Eröffnung des Augapfels
Perforatio corneae = Hornhautperforation	durchbohrende Verletzung der Hornhaut
perikorneal	um die Hornhaut herum
Perimeter	Apparat zur Untersuchung des Gesichtsfeldes, z.B. Goldmann-Perimeter (s.d) oder Octopus (s.d)

<b>Fachausdruck</b>	<b>Bedeutung</b>
Perimetrie	Gesichtsfelduntersuchung
peripapillär	um den Sehnervenkopf herum
Periphlebitis retinae	Gefäßwandentzündung im Bereich der Netzhautvenen
Petechien	punktförmige Blutungen
Pflüger-Haken	bestimmte Sehzeichen zum Prüfen der Sehschärfe
Phakoemulsifikation	Zertrümmerung des Linsenkernes durch Ultraschall (Operationsmethode bei grauem Star)
Phakomatose	angeborenes Vorkommen mehrerer geschwulst-artiger Wucherungen an verschiedenen Stellen des Körpers, z.B. an Haut, Auge und Gehirn
Phlegmone	eitrige Gewebsentzündung
Phlyktäne	entzündliches Knötchen am Hornhautrand
Phorie latentes	(„verstecktes“) Schielen, s.a. Eso- und Exophorie
Phoropter	Gerät zur Refraktions-, bzw. Brillenbestimmung
Photokoagulation=Fotokoagulation	s. Lichtkoagulation
Photophobie	Lichtscheu
Photopsie	Wahrnehmung von Lichtblitzen
Phototrope Gläser	Brillengläser, die sich unter Einwirkung von Licht fototrope Gläser dunkler färben
Phthisis (bulbi)	Schrumpfung des Augapfels
physiologisch	normal
Pigment	Farbstoff
Pigmentepithel	pigmenthaltiges Epithel zwischen Aderhaut und Netzhaut
Pinguecula	Lidspaltenfleck
Pleoptik	Behandlung der Schwachsichtigkeit (=Amblyopie)
Plica	Falte
Pluslinsen	Konvexgläser oder -linsen (s.a. dort) zur Korrektur der Weitsichtigkeit (Hyperopie)
posterior	hinterer
Präzipitate	Zellbeschläge, z.B. an der Hornhautrückfläche
Presbyopie	Alters(weit)sichtigkeit: nachlassende Naheinstellungsfähigkeit des Auges durch Elastizitätsverlust der Augenlinse. Sie macht sich bemerkbar ab dem 40. Lebensjahr und wird korrigiert durch

<b>Fachausdruck</b>	<b>Bedeutung</b>
	eine Lesebrille mit Konvexgläsern (s. d.). S.a.: Bifokalbrille, Trifokalbrille, Gleitsichtgläser
prdpt = Prismendioptrien	optische Masseinheit, z.B. einer Brille
PRK	bestimmte Laserbehandlung der Hornhaut zur Korrektur einer Fehlsichtigkeit
Prisma	bestimmtes, keilförmiges (Brillen)glas zur Ablenkung der einfallenden Lichtstrahlen, das z.B. bei Schielstellung der Augen verordnet werden kann
Prognose	Voraussage des Krankheitsverlaufes
progressive Myopie	krankhaft fortschreitende Kurzsichtigkeit
Prolaps	Vorfall
Proliferation	Neubildung von gefäßhaltigem Bindegewebe
Prominenz (der Papille)	Erhöhung, Vortreibung (des Sehnervenkopfes)
Prophylaxe	Vorbeugung
Protanomalie	Rotschwäche
Protanopie	Rotblindheit
Protrusio bulbi	Verdrängung des Augapfels nach vorn
Pseudophakie	linsenloses Auge mit eingesetzter künstlicher Linse
Pterygium	„Flügelfell“: Bindehautfalte, die auf die Hornhaut überwächst
Ptosis	Herabhängen des Oberlides
Punktion	Einstich zum Ablassen von Flüssigkeit oder zum Gewinnen einer Gewebprobe
Pupille	zentrale runde, im Durchmesser verstellbare Öffnung in der Iris oder Regenbogenhaut (sog. „Sehloch“), die als optische Blende dient Pupillenreaktionen Veränderung der Pupillenweite auf Licht und bei Naheinstellung (Konvergenz) der Augen
- absolute Pupillenstarre	keine Reaktion der Pupille auf Licht und Naheinstellung
- amaurotische Pupillenstarre	keine Reaktion der Pupille auf Licht bei Blindheit des Auges
- reflektorische Pupillenstarre	bestimmte Störung der Pupillenreaktionen bei Lues (s.a. dort)
Pupillotonie	Störung der Pupillenreaktionen bei Adie-Syndrom (s.a. dort)

## Q

Fachausdruck	Bedeutung
Quadrantenanopsie	Ausfall eines Viertels vom Gesichtsfeld beider Augen (s.a. Hemianopsie) zu einer Seite hin, z.B. obere Quadrantenanopsie nach rechts: 

## R

Fachausdruck	Bedeutung
R.A.	= Rechtes Auge
Radiäre Keratotomie	Hornhautoperation zur Korrektur einer Fehlsichtigkeit
Refraktion	Brechkraft des Auges
Refraktionsamblyopie	Schwachsichtigkeit, die auf Grund eines unkorrigierten Brechungsfehlers entstanden ist
Refraktionsanomalie	Brechungsfehler des Auges durch ein verändertes Verhältnis von Hornhaut- und Linsenbrechkraft zur Augapfellaenge. S.a. Myopie („Auge zu lang“) und Hyperopie („Auge zu kurz“)
Refraktometer	Apparat zur Messung der Brechkraft der Augen
Refsum-Syndrom	Syndrom mit Retinitis pigmentosa (s.d.), Schwerhörigkeit, Schädigung peripherer Nerven u.a.
Regeneration	Heilung, Wiederherstellung
relatives Skotom	Gesichtsfeldausfall nur für kleine und schwache Reizmarken
Resektion	operative Entfernung
Resorption	Aufsaugung, Aufnahme von Stoffen
Retina	Netzhaut
Retinitis	Netzhautentzündung
Retinitis (besser: Retinopathia pigmentosa), abgekürzt: RP	erbliche fortschreitende Netzhautdegeneration mit Nachtblindheit und zunehmender Gesichtsfeldeinengung bis zum sog. „Röhrenblick“ oder zur Erblindung. Sie gehört zu den sog. Tapetoretinalen Degenerationen. (s.a. dort)
Retinoblastom = glioma retinae	bösartiger Tumor der Netzhaut im Säuglings- und Kleinkindesalter
Retinopathia praematurorum	Gefässerkrankung der Netzhaut bei meist sehr unreifen Frühgeborenen von weniger als 32

<b>Fachausdruck</b>	<b>Bedeutung</b>
	Schwangerschaftswochen oder 1500 Gr. Geburtsgewicht, die im Brutkasten (Inkubator) mit hoher Sauerstoffzufuhr behandelt wurden
Retinopathie	Netzhauterkrankung
Retinopathia diabetica	Netzhautveränderungen bei Zuckerkrankheit (s.a. diabetische Retinopathie)
Retinopathia hypertonica oder hypertensiva	Netzhautveränderungen bei Bluthochdruck
Retinoschisis	Netzhautspaltung
Retrobulbäinjektion	Spritze hinter den Augapfel, z.B. um Medikamente oder eine Anästhesie zu verabreichen
Retrobulbärneuritis	Entzündung des Sehnerves „hinter dem Augapfel“
retrolentale Fibroplasie	alter Ausdruck für Retinopathia praematurorum (s.d.)
Rezidiv	Rückfall, Wiederauftreten einer Krankheit
rezidivierend	wiederholt auftretend
Rhodopsin	Sehpurpur, chemische Substanz in den Sehzellen
Ringskotom	ringförmiger Gesichtsfeldausfall um den Fixierpunkt herum
Röteln - Embryopathie	Erkrankung des Neugeborenen mit Missbildungen an Auge, Ohr, Herz und Gehirn. Ursache: vorgeburtliche Infektion des Embryos mit Rötelnviren infolge Erkrankung der Mutter während der ersten 3 Schwangerschaftsmonate s.a.: Embryopathie
Rosazea	Erkrankung der Gesichtshaut, die zu Hornhautentzündungen führen kann
Rosazea-Keratitis	Hornhautentzündung bei Rosazea (s.dort)
Rubeosis iridis	Neubildung von Blutgefäßen auf der Regenbogenhaut (Iris) nach Zentralvenenthrombose oder bei einer fortgeschrittenen diabetischen Retinopathie
Rubin Laser	Lasengerät mit bestimmter Wellenlänge (s.a. Laser)
Ruptur	Zerreissung

## **S**

<b>Fachausdruck</b>	<b>Bedeutung</b>
Sanguinatio	Blutung

<b>Fachausdruck</b>	<b>Bedeutung</b>
Sarkom	bösartige Geschwulst
s.c. = sine correctione	ohne Brillenkorrektur
Schirmer - Test	Prüfung der Tränensekretion durch Einlegen eines Fliesspapierstreifens in den Bindehautsack
Schlemm' scher Kanal	ringförmiger Sammelkanal für den Wasserabfluss aus dem Augennern, im Winkel zwischen Hornhaut und Iris, dem sog. Kammerwinkel, gelegen
Seclusio pupillae	zirkuläre Verklebung des Pupillenrandes mit der Linsenvorderfläche als Folge einer Regenbogenhaut-Entzündung (Iritis), s.a. Occlusio pupillae
Sekretion	Absonderung, z.B. von Tränen
Sekundärglaukom	Glaukom (grüner Star) als Folge einer anderen Augenkrankheit
Sensibilität	Empfindlichkeit, z.B. für Schmerz oder Temperatur
Sicca - Syndrom	trockene Augen, zu wenig Tränenflüssigkeit
Siderose oder Siderosis	Eisenablagerung und „Verrostung“ des Augapfels mit Schädigung von Netzhaut und Linse als Folge eines eisenhaltigen intraokularen Metallsplitters
Silberdrahtarterien	Veränderung der Netzhautarterien im Rahmen eines Hypertonus (hohen Blutdrucks)
simplex	einfach
sine correctione (Abkürzung: s.c.)	ohne (Brillen-) Korrektur
sinister	links
Sinus cavernosus	Venenräume im Schädelinnern: Abflussgebiet der aus der Augenhöhle kommenden Venen
Sjögren-Syndrom	Erkrankung mit stark herabgesetzter Tränenproduktion, vor allem bei älteren Frauen
Skioskop	Gerät zur Brechkraftbestimmung des Auges
Skioskopie	Schattenprobe: Methode zur objektiven Refraktionsbestimmung (s.d.), vor allem bei Kindern angewandt
Sklera	Lederhaut
Skleritis	Lederhautentzündung
Sklerokornea	nicht-entzündliche Vernarbung der Hornhaut, angeborenes Leiden
Skotom	Gesichtsfeldausfall
Spaltlampe	Apparat zur Untersuchung der brechenden Medien (s.a. dort) des Auges; mit Hilfe eines Kontaktglases auch der Netzhaut

<b>Fachausdruck</b>	<b>Bedeutung</b>
Spasmus	Krampf
sph = sphärisch	Sphärische Brillengläser brechen in allen Ebenen gleich stark
Sphinkter = M. sphincter pupillae	Muskel, der die Pupille verengt
Spinaliom	Hautkrebs, z.B. an der Lidhaut
Staphyloma corneae = Staphylom	krankhafte Verdünnung und Vorwölbung der Hornhaut
Staphyloma sclerae = Staphylom	Vorwölbung der verdünnten Sklera (Lederhaut) der Lederhaut
Stargardt'sche Makula	bestimmte Form der Makuladegeneration im degenerativen Kindesalter (ab 8. - 14. Lebensjahr)
Status	Zustand
Stauungspapille	Anschwellen des Sehnervenkopfes bei Hirndruckerhöhung
Stellwag - Zeichen	seltener Lidschlag; Augensymptom bei M. Basedow (s.dort)
Stenose	Verengung
stereokopisches Sehen = Stereopsis	plastisches Tiefensehen, räumliches Sehen
steril	keimfrei
Strabismus	Schielen. Unfähigkeit, die Blicklinien beider Augen auf den gleichen Punkt zu richten
- Strabismus accommodativus	Einwärtsschielen infolge übermäßiger Akkommodation (s.dort) bei höhergradiger Weitsichtigkeit
- Strabismus alternans	wechselseitiges Schielen bei gleich guter Sehschärfe beider Augen
- Strabismus concomitans	Begleitschielen
-Strabismus convergens	Einwärtsschielen (Esotropie)
- Strabismus divergens	- Auswärtsschielen (Exotropie)
- Strabismus intermittens	zeitweises Schielen
- Strabismus paralyticus	Lähmungsschielen
- Strabismus unilateralis	einseitiges Schielen mit Sehschwäche (Amblyopie) oder monolateralis des schielenden Auges
Stroma	Bindegewebe eines Organs
subkonjunktival	unter der Bindehaut
Subluxatio lentis	teilweise Verlagerung der Linse

<b>Fachausdruck</b>	<b>Bedeutung</b>
subtarsal	unter dem Lid
superior	oberer
Symblepharon	Verwachsung von Lid- und Augapfel-Bindehaut
Sympathikus	ein Teil des vegetativen Nervensystems
Sympathische Ophthalmie	schwere, häufig bis zur Erblindung führende Entzündung des unverletzten Auges nach perforierender Verletzung des Partnerauges
Symptom	Krankheitszeichen
Synchisis scintillans	Einlagerung glitzernder Kristalle im Glaskörper
Syndrom	Gruppe von mehreren Krankheitszeichen („Symptomenkomplex“)
Synechie	Verklebung, Verwachsung der Iris
- hintere Synechie	Verklebung des Pupillenrandes der Iris mit der Linsenvorderfläche als Folge einer Regenbogenhautentzündung (Iritis)
- vordere Synechie	Verklebung oder Verwachsung zwischen der Iris (Regenbogenhaut) und der Hornhautrückseite, meist als Folge einer Hornhautperforation (s.a.dort)
Synoptophor	Gerät zur Untersuchung und Behandlung von Störungen des beidäugigen Sehens
Syphilis = Lues	eine bestimmte Geschlechtskrankheit

## **T**

<b>Fachausdruck</b>	<b>Bedeutung</b>
T. = Tension	Augeninnendruck
Tabak-Alkohol-Amblyopie	Schädigung des Sehnerven durch chronische Vergiftung mit Nikotin und Alkohol
Tabes dorsalis	Spätstadium der Syphilis, bzw. Lues (s.dort)
Tapetoretinale Degenerationen	Gruppe von erblichen degenerativen Netzhauterkrankungen
Tarsorrhaphie = Blepharorrhaphie	Zusammennähen von Ober- und Unterlid zur Verengung der Lidspalte, z.B. bei Facialisparesie mit Lagophthalmus (s.a. dort)
Tarsus	Lidknorpel
temporal	schläfenwärts
Tension	(Augeninnen)druck
Therapie	Behandlung

<b>Fachausdruck</b>	<b>Bedeutung</b>
Thrombophlebitis	Venenentzündung
Thrombose	Blutgerinnselbildung in einem Blutgefäß, z.B. Venenthrombose
Thyreoidea	Schilddrüse
Tonometer	Gerät zur Messung des Augeninnendruckes
Tonometrie	Augendruckmessung
Torticollis	Schiefhals
Tortuositas (vasorum)	vermehrte Schlängelung der Netzhautgefäße
Toti-Operation	Operation zur Wiederherstellung des Tränenabflusses
Toxoplasmose	durch Haustiere übertragene Parasitenerkrankung, die zu Netzhaut-Aderhautentzündungen führen kann, besonders wenn sie während der Schwangerschaft von der Mutter auf den Embryo übertragen wird
Trabekelwerk = trabeculum corneosklerale	Ort, an dem das Kammerwasser aufgesogen und über den Schlemm'schen Kanal (s.a.dort) aus dem Auge abgeleitet wird
Trabekulektomie und Trabekulotomie	Operationen gegen den grünen Star (Glaukom)
Trabekuloplastik s.a. Laser-Trabekuloplastik (Glaukomoperation)	s.a. Laser-Trabekuloplastik (Glaukomoperation)
Trachom	schwere, chronische, infektiöse Augenerkrankung mit Befall der Bindehaut und Hornhaut. Das Trachom kommt im vorderen Orient („ägyptische Körnerkrankheit“), Afrika und Indien vor, wo es auch heute noch die häufigste Erblindungsursache darstellt.
Tractus opticus	ein bestimmter Teil der Sehbahn
Transplantation	Verpflanzung
Trauma	Verletzung
Trepanation	Lochbohrung, z.B. bei bestimmten Glaukom-Operationen
Trichiasis	Fehlstellung der Augenwimpern, die dadurch auf der Hornhaut scheuern
Trifokalbrille	Brillengläser mit 3 verschiedenen Stärken, die das Sehen in die Ferne, in mittlere Distanz und in die Nähe ermöglichen
Trigeminus	V. Hirnnerv, der die Gesichtshaut sensibel, d.h. N.

<b>Fachausdruck</b>	<b>Bedeutung</b>
	trigeminus in Bezug auf ihre Berührungs- und Schmerz- empfindlichkeit, versorgt
Trigeminusneuralgie	attackenweise auftretende Schmerzanfälle im Gesicht
Tritanomalie	Blauschwäche
Tritanopie	Blaublindheit
Trochlearis = N. trochlearis	IV. Hirnnerv, er innerviert den M. obliquus superior
Trochlearisparese	Schwäche oder Lähmung des IV. Hirnnerven (N. trochlearis, s.a. dort) mit Höhengliedern
T.W.	= Tränenwege
Tyndall-Phänomen	Aufleuchten des durch Eiweiss und Zellen getrübbten Kammerwassers bei sehr heller fokaler (umschriebener) Beleuchtung

## U

<b>Fachausdruck</b>	<b>Bedeutung</b>
Ulkus	Geschwür
- Ulcus marginale corneae	Hornhaut-Randgeschwür
- Ulcus serpens corneae	schwere eitrige Entzündung der Hornhaut mit Einschmelzung des Hornhautgewebes und Gefahr der Hornhautperforation
Undine	Spezialgefäß zum Spülen des Bindehautsackes, z.B. bei Verätzungen
Usher	Syndrom Retinitis pigmentosa (s.a.dort) kombiniert mit angeborener Taubheit
Uvea	Gefäßhaut des Augapfels, bestehend aus: Aderhaut, Ziliarkörper und Regenbogenhaut (Iris)
Uveitis	Entzündung der Gefäßhaut des Augapfels
- U. anterior = Iridozyklitis	Entzündung der Regenbogenhaut (Iris) und des Ciliarkörpers
- U. posterior = Chorioiditis	Entzündung der Aderhaut

## V

<b>Fachausdruck</b>	<b>Bedeutung</b>
V. 1. = Visus	Sehschärfe
V. 2. = Vene	blutabführendes Gefäß mit sauerstoffarmem Blut
V. centralis retinae	Hauptvene der Netzhaut

<b>Fachausdruck</b>	<b>Bedeutung</b>
vaskulär	(Blut)gefäßbedingt
Vaskularisation	Einwachsen von Blutgefäßen (z.B. in die Hornhaut)
Venolen	kleinste Venen
Verruca	Warze
Visus = Sehschärfe	Auflösungsvermögen des Auges; Fähigkeit des Auges, zwei Punkte in einem bestimmten Abstand noch als getrennt wahr- zunehmen
vital gefärbt	gut durchblutet (bezieht sich meistens auf das Aussehen der Papille)
Vitrektomie	operative Entfernung von Glaskörper
VK	Abkürzung für: vordere Augenkammer (Vorderkammer)

## W

<b>Fachausdruck</b>	<b>Bedeutung</b>
Wilson'sche Krankheit	Kupferstoffwechselstörung mit Leberzirrhose und Gehirnsymptomen (= hepatolentikuläre Degeneration), sowie Kayser-Fleischer'schem Ring der Hornhaut (s.dort)
Worth	Test zur Überprüfung des beidäugigen Sehens

## X

<b>Fachausdruck</b>	<b>Bedeutung</b>
Xanthelasma (Mehrzahl: Xanthelasmen)	gelbliche, etwas erhabene Einlagerung von Fettstoffen in der Lidhaut
Xanthopsie	Gelbsehen. Tritt bei gewissen Vergiftungen auf
x - Chromosom	Geschlechtschromosom
x - chromosomale	Erbgang, bei dem das geschädigte Gen des x - geschlechtsgebundene Vererbung Chromosoms der Mutter zu einer Erkrankung führt, die nur die Söhne betrifft
Xenon(photo)koagulation	Gerät zur Lichtkoagulation (s.a.dort)
Xerophthalmie	Austrocknung des Auges, d.h. der Bindehaut und Hornhaut, bei Vitamin-A-Mangel

## Y

<b>Fachausdruck</b>	<b>Bedeutung</b>
---------------------	------------------

<b>Fachausdruck</b>	<b>Bedeutung</b>
YAG-Laser	s. Nd-YAG-Laser
y - Chromosom	Geschlechtschromosom

## Z

<b>Fachausdruck</b>	<b>Bedeutung</b>
Zeiss'sche Drüsen	Schleimdrüsen in den Lidern
Zentralarterienembolie oder Zentralarterienverschluss	Verschluss der (Blut)zuführenden Hauptader der Netzhaut im Bereich der Papille = des Sehnervenkopfes
zentrale Fixation	Sehen und Fixieren mit der Netzhautmitte (=Fovea)
Zentralskotom	Ausfall des zentralen Sehvermögens bei erhaltenem peripherem Gesichtsfeld
Zentralvenen-Thrombose	Verschluss der Netzhaut-Hauptvene
Zerebral = cerebral	zum Gehirn gehörig
Zerklage	Operationsmethode bei Netzhautablösung
Ziliararterien = Ciliararterien	Arterien zur Blutversorgung des Ziliarkörpers
Ziliarkörper = Ciliarkörper	Strahlenkörper. Er enthält den Aufhängeapparat für die Augenlinse, den Ringmuskel für die Akkommodation und produziert das Kammerwasser
Zilien = Cilien	Wimpern
Zonula (Zinnii)	Aufhängeapparat der Linse
Zoster ophthalmicus	s. Herpes zoster
Zyklitis = Cyclitis	Entzündung des Strahlenkörpers
Zyklodialyse = Cyclodialyse	bestimmte Operation gegen den grünen Star
Zyklodiathermie = Cyclodiathermie	bestimmte Operation gegen den grünen Star
Zykloplegie	Lähmung des Ziliarmuskels, z.B. durch Atropin, mit Lähmung der Akkommodation (s.d.) und Erweiterung der Pupille
Zylinderglas = Cylinderglas	zylindrisch (torisch) geschliffene Gläser zur Korrektur eines Astigmatismus (s.d.)
Zyste	Gewebshohlraum mit dünn- oder dickflüssigem Inhalt